Med. g.
115
g 178

CYCLUS

ANATOMISCHER ATLAS.

NACH ORIGINALZEICHNUNGEN ENTWORFEN

VON

Dr EMIL DURSY,
PROFESSOR IN STRASSBURG.

ERSTE ABTHEILUNG.

Muskeln und Blutgefässe.

LAHR,
VERLAG VON M. SCHAUENBURG & C.
1861.

l.g. 115 g 8°
(7b

Cyclus

ANATOMISCHER ATLAS.

NACH ORIGINALZEICHNUNGEN ENTWORFEN

VON

Dr EMIL DURSY,
PROSECTOR IN TÜBINGEN.

ERSTE ABTHEILUNG.

Muskeln und Blutgefässe.

LAHR,
VERLAG VON M. SCHAUENBURG & C.
1861.

THECA

Bayerische Staatsbibliothek München

Druck von J. H. Geiger in Lahr.

ERSTE ABTHEILUNG.

MUSKELN UND BLUTGEFÄSSE.

TAFEL I.

MUSKELN UND ARTERIEN DES RUMPFES UND HALSES VON VORN.

1. Proc. styloideus.
2. Proc. mastoideus.
3. Glandula submaxillaris.
4. Cartilago thyreoidea des Kehlkopfes. Zwischen ihr und dem Zungenbein liegt das durch Punkte angedeutete Lig. thyreohyoideum medium.
5. Cornu sinistrum Glandulae thyreoid.
6. Isthmus Glandulae thyr. Nach abwärts folgen die zwischen den Mm. Sternohyoidei (24) sichtbaren Luftröhrenringe.
7. Spina ilium sup. anterior.
8. Lig. Poupartii.
9. Samenstrang. Auf der rechten Seite sieht man ihn durch den äusseren Leistenring hindurch gehen; auf der linken Seite sieht man ihn (nach Entfernung des Obliquus abd. ext.) zwischen dem untern Rande des Obliquus abd. int. und dem innern Ende des Lig. Poupartii.
10. Innerer Schenkel des äussern Leistenringes.
11. Aeusserer Schenkel desselben.
12. Die über beide Schenkel hinwegziehenden Fibrae intercolumnares.
13. Fossa ovalis Fasciae latae.

MUSKELN.

14. M. Digastricus.
15. — Stylohyoideus.
16. — Mylohyoideus.
17. — Hyoglossus.
18. — Sternocleidomastoideus.
19. — Cucullaris.
20. — Levator anguli scapulae.
21. — Scalenus medius.
22. — Omohyoideus (unterer Bauch).
23. — Omohyoideus (oberer Bauch).
24. — Sternohyoideus.
25. — Sternothyreoideus.
26. — Thyreohyoideus.
27. — Subcutaneus colli.
28. — Deltoideus.
29. — Pectoralis major.
30. — Triceps brachii.
31. — Biceps brachii.
32. — Brachialis internus.
33. — Coracobrachialis.
34. — Latissimus dorsi.
35. — Serratus anticus major.
36. — Subscapularis.
37. M. Subclavius.
38. — Pectoralis minor.
39. — Obliquus abdom. ext. Auf der linken Seite durchschnitten.
40. — Obliquus abdom. int.
41. Mm. Intercostales externi.
42. — — interni.
*. — Oberes Ende des M. Rectus abdom.

ARTERIEN.

43. A. Carotis communis.
44. — Carotis interna.
45. — Carotis externa.
46. — Thyreoidea superior. Bald nach ihrem Ursprung sieht man von ihr die nach oben und einwärts ziehende A. hryngea sup. abgehen, die aber bald von dem M. Thyreohyoideus (26) bedeckt wird. Unterhalb der Cartilago Thyreoidea (4) zwischen den beiden Mm. Sternohyoidei (24) sieht man die A. cricothyreoidea.
47. — Lingualis. Man sieht aus ihr den dünnen Ramus hyoideus dem Zungenbein entlang verlaufen.
48. — Temporalis.
49. — Maxillaris interna.
50. — Maxillaris ext.
51. — Submentalis.
52. — Cervicalis superficialis s. transversa.
53. — Transversa colli.
54. — Subclavia.
55. — Axillaris. Am obern Rande des M. Pectoralis minor (38) entspringt von ihr die A. Thoracica acromialis, welche alsbald in die drei folgenden Aeste zerfällt.
56. Ramus acromialis
57. Ramus deltoideus } der A. Thoracica acrom.
58. Rami pectorales
59. A. Thoracica longa s. inf.
60. — Subscapularis.
61. — Circumflexa scapulae.
62. — Ramus descendens s. thoracico-acrom. der A. Subscapularis.
63. — Rami perfurantes aus der A. mammaria int.
64. Aa. Intercostales anteriores aus der A. mam. int.
65. A. Epigastrica superficialis s. Abdominalis subcutanea.
66. — Circumflexa ilium ext. s. superficialis.
67. Aa. Pudendae externae.

Taf. I.

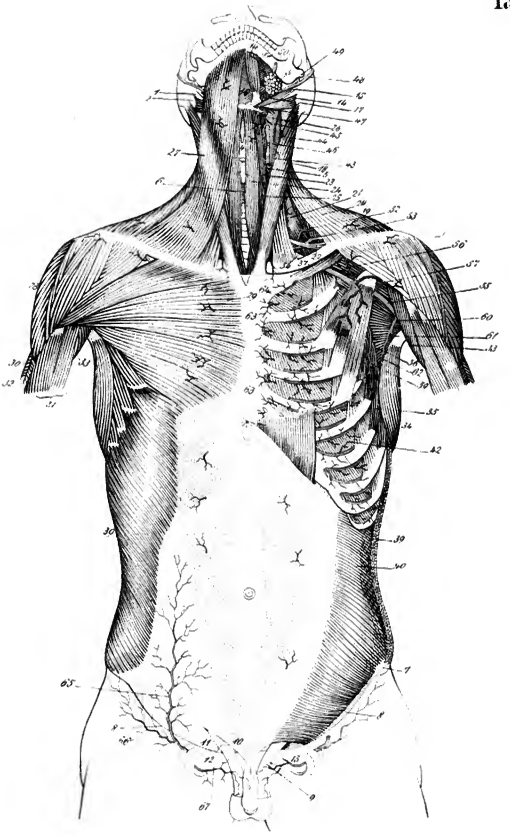

Taf. 2.

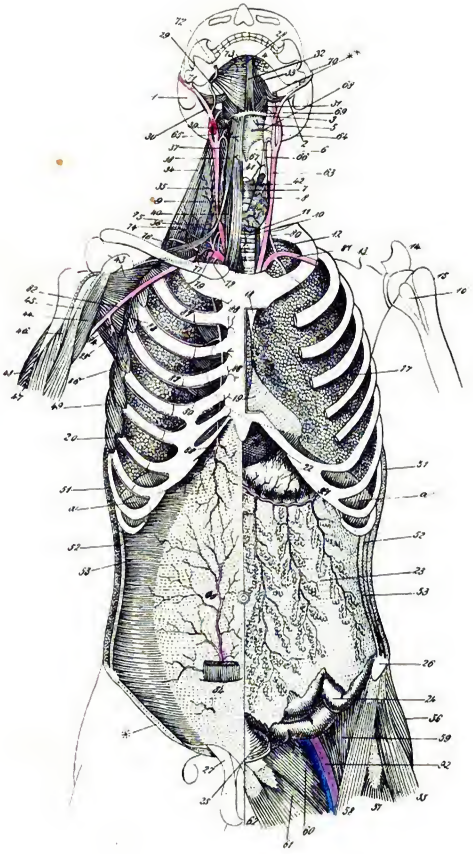

TAFEL II.

MUSKELN UND ARTERIEN DES RUMPFES UND DES HALSES VON VORN.

1. Processus mastoideus.
2. Processus styloideus.
3. Zungenbein.
4. Glandula sublingualis.
5. Membrana hyothyreoidea.
6. Cartilago thyreoidea des Kehlkopfs.
7. Cartilago cricoidea.
8. Linkes Horn der Schilddrüse.
9. Rechtes Horn der Schilddrüse.
10. Luftröhre.
11. Speiseröhre.
12. Lungenspitze.
13. Proc. coracoideus.
14. Acromion.
15. Tuberculum majus humeri.
16. Tuberculum minus humeri.
17. Linke Lunge, welche mit ihrem vordern Rande hinter der (hier abgetragenen) linken Hälfte des Brustbeinkörpers den entsprechenden Rand der rechten Lunge berührt. Zwischen den nach abwärts wieder auseinander weichenden Lungenrändern erblickt man hier nach Entfernung des Herzbeutels einen Theil des Herzens. Zwischen den nach oben auseinander weichenden Lungenrändern findet man in der Tiefe die grossen aus dem Herzen entspringenden Gefässstämme (A. Pulmonalis und Aorta), die hier noch von dem fettreichen Bindegewebe des Cavum mediastini antici gedeckt sind.
18. Fettreiches Bindegewebe des Cavum mediastini antici (vergl. 17).
19. Vordere Herzfläche; der von den Lungen bedeckte Theil des Herzens ist seinem seitlichen Umfange nach durch Punkte angedeutet.
20. Rechte Lunge (vergl. 17).
21. Leber.
22. Magen.
23. Grosses Netz.
24. Dünndarm.
25. Harnblase.
26. Spina ilium sup. ant.
27. Samenstrang.
*. Ligamentum Poupartii.
**. Foramen caroticum externum.

MUSKELN.

28. M. Mylohyoideus (rechte Hälfte).
29. — Styloglossus.
30. — Stylopharyngeus.
31. — Hyoglossus.
32. — Geniohyoideus.
33. — Genioglossus.
34. — Levator scapulae.
35. — Scalenus medius.
36. — Scalenus anticus.
37. — Rectus capitis anticus major.
38. — Omohyoideus.
39. — Thyreohyoideus.
40. — Sternothyreoideus.
41. — Sternohyoideus.
42. — Cricothyreoideus.
43. — Subscapularis.
44. — Corneobrachialis.
45. — Caput breve Bicipitis.
46. — Caput longum desselben.
47. — Brachialis internus.
48. — Caput externum Tricipitis.
49. — Serratus anticus major.
50. — Triangularis sterni (rechte Hälfte).
51. — Obliquus abdominis ext. (durchschnitten).
52. — Obliquus abdominis int. (durchschnitten).
53. — Transversus abdominis (auf der linken Seite durchschnitten).
54. — Rectus abdom. durchschnitten; die obern zwei Drittel sind abgetragen; das noch übrige Drittel geht durch einen Schlitz der Aponeurose des Transversus abdominis.
55. — Tensor fasciae latae.
56. — Glutaeus medius.
57. — Rectus femoris.
58. — Sartorius.
59. — Ileopsoas.
60. — Pectineus.
61. — Adductor longus.
62. — Gracilis.
a. Zwerchfell.

ARTERIEN.

63. A. Carotis communis.
64. — — interna.
65. — — externa.
66. — Thyreoidea superior.
67. — Cricothyreoidea.
68. — Laryngea superior.
69. — Lingualis; auf der rechten Seite giebt sie die A. hyoidea zum Zungenbein.
70. — Temporalis superficialis.
71. — Maxillaris interna.
72. — Maxillaris externa.
73. — Submentalis.
74. — Cervicalis ascendens.
75. — Cervicalis superficialis s. transversa.
76. — Transversa colli.
77. — Transversa scapulae.
78. — Mammaria interna.
79. — Truncus thyreo-cervicalis. Aus ihm entspringen die Aa. Transversa scapulae (77), Cervicalis ascendens (74) und superficialis (75) mit einem gemeinschaftlichen Stämmchen, ferner die (hier nicht mit einer Ziffer versehene) Thyreoidea inferior, die nach oben und einwärts hinter die Carotis communis zieht. Nach einwärts von dem truncus thyreocervicalis sieht man die A. vertebralis.
80. A. Vertebralis.
81. — Subclavia.
82. — Axillaris.
83. — Thoracica longa.
84. — Subscapularis.
85. — Circumflexa scapulae.
86. — Ramus descendens der A. Subscapularis.
87. Aa. Intercostales anteriores aus der A. mam. int.
88. Rami perforantes der A. mam. int.
89. A. Epigastrica superior.
90. — — inf.
91. — Gastro-epiploica sinistra, aus welcher die nach abwärts ziehenden Rami epiploici und die zu dem Magen gehenden Rami gastrici entspringen. Nach rechts fliesst sie mit der A. gastro-epiploica dextra zusammen.
92. — Cruralis. An ihrer innern Seite liegt die Vena cruralis.

TAFEL III.

Figur 1.

Die Schlüsselbeine, Schulterblätter, Schilddrüse und alle Halsmuskeln mit Ausnahme der tiefsten, der Halswirbelsäule zunächst aufliegenden Muskeln wurden entfernt; dadurch gewinnt man eine freie Uebersicht über den Kehlkopf, die Luftröhre, die Carotiden und die Schlüsselbeinarterien. Die Lungen wurden weggelassen, um desto deutlicher das Zwerchfell und das ihm aufliegende Herz hinter der vordern Brustwand wahrzunehmen. Die vordere Bauchwand mit dem grossen Netze (mit Ausnahme seiner an der grossen Magencurvatur hängenden Wurzel) wurde abgetragen, und man erblickt die Baucheingeweide in ihrer Lage (das Colon transversum ist etwas nach abwärts gedrängt).

1. Pars basilaris des Hinterhauptbeins.
2. Foramen occipitale magnum.
3. Zungenbein.
4. Foramen caroticum ext.
5. Membrana thyreohyoidea.
6. Cartilago thyreoidea.
7. — cricoidea des Kehlkopfes.
8. Luftröhre.
9. Querfortsatz des 7ten Halswirbels.
10. Leber.
11. Magen.
12. Der an der grossen Magencurvatur hängende Theil des grossen Netzes; der übrige Theil ist abgeschnitten.
13. Mesocolon transversum.
14. Colon ascendens.
15. — transversum.
16. — descendens.
17. Harnblase.
18. Symphysis pubis.

MUSKELN.

19. Rectus capitis anticus major.
20. Longus colli.
21. Zwerchfell.

ARTERIEN UND HERZ.

22. A. Carotis communis.
23. — — interna.
24. — — externa.
25. — Temporalis superf.
26. — Subclavia.
27. — Anonyma.
28. — Aorta.
29. — Pulmonalis.
30. Vena Cava superior.
31. Rechter Vorhof des Herzens.
32. Rechtes Herzohr.
33. Linkes Herzohr.
34. Linke Herzkammer.
35. Rechte Herzkammer.
36. A. Gastro-epiploica sinistra.
37. — — — dextra.
38. Rami epiploici, welche nach abwärts mit dem Netze abgeschnitten wurden.
39. A. Colica media.
40. — — dextra.
41. — Cruralis, an deren innerer Seite die gleichnamige Vene.

Figur 2.

Am Halse sind sämmtliche Weichtheile mit Ausnahme der Aa. vertebrales abgetragen. Die vordere Wand des Thorax, Herz und Lungen wurden entfernt, um die Gefässe der hintern Brustwand zu zeigen. Ferner fehlen die vordere Zwerchfellhälfte und die in der Bauchhöhle gelegenen Verdauungswerkzeuge.

1. Pars basilaris des Hinterhauptbeins.
2. Foramen caroticum externum.
3. — lacerum post. s. jugulare.
4. — occipitale magnum.
5. Atlas.
6. Ein Theil der Luftröhre mit den beiden Luftröhrenästen; über dem linken Luftröhrenast sieht man den Bogen der Aorta.
7. Niere.
8. Nierenbecken, geht nach abwärts in den Harnleiter über.
9. Harnblase.
10. Mastdarm.
11. Vas deferens.
12. Schambein.
13. Sitzbein.
*. Nebenniere.

MUSKELN.

14. Mm. Intercostales interni.
15. — — externi.
16. Zwerchfell; seine vordere Hälfte ist abgetragen.
17. Foramen quadrilaterum (für die Vena cava inf.)
18. Hiatus oesophagens (für die Speiseröhre).
19. M. Quadratus lumborum.
20. — Transversus abdominis (hintere Hälfte).
21. — Psoas major (der Psoas minor fehlte).
22. — Iliacus internus.

ARTERIEN.

23. A. Vertebralis.
24. — Cervicalis profunda.
25. — Intercostalis suprema.
26. — Subclavia.
27. Anfangsstück der Carotis communis.
28. A. Anonyma.
29. Aorta thoracica.
30. Aa. Intercostales.
31. Aorta abdominalis.
32. A. Phrenica.
33. — Suprarenalis.
34. — Renalis.
35. — Lumbalis.
36. — Spermatica interna.
37. — Sacralis media.
38. — Iliaca communis.
39. Ramus iliacus der A. Ileolumbalis.
40. A. Circumflexa ilium.
41. — Hypogastrica.
42. — Iliaca externa.

Fig. 1.

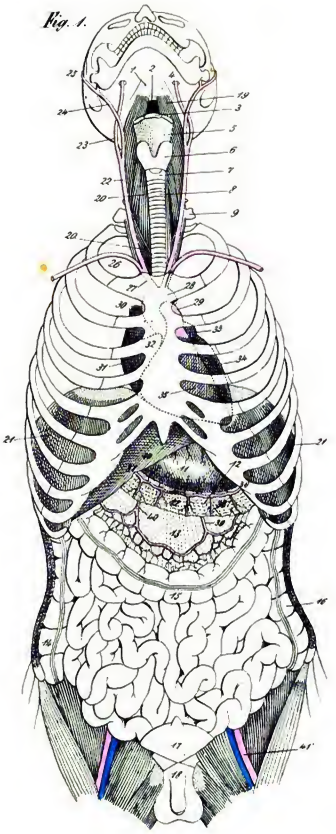

Fig. 2.

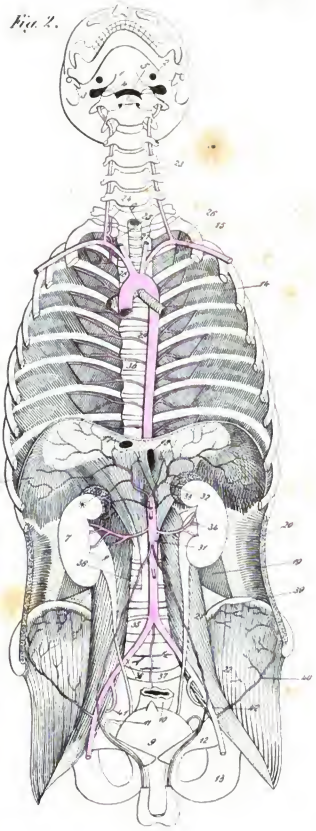

Taf. 4.

Fig. 1.

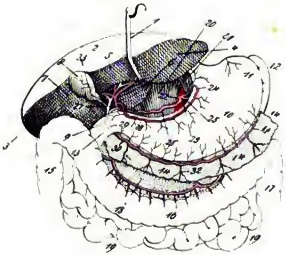

Fig. 2.

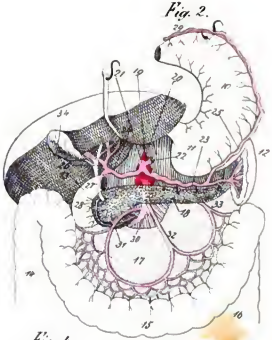

Fig. 3.

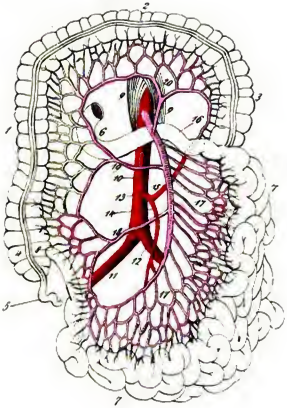

Fig. 4.

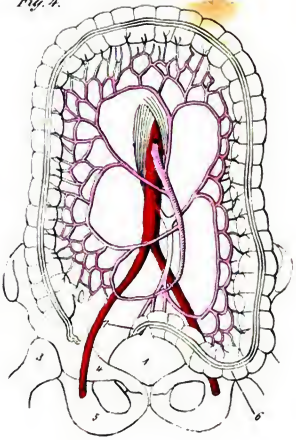

TAFEL IV.

Zeigt die Aorta abdominalis mit ihren Aesten.

Figur 1.

[A. coeliaca.]

Die Leber ist durch einen in das Ligamentum teres eingeführten Haken etwas in die Höhe gehoben. Das Colon transversum wurde ein wenig nach abwärts gezogen. An der Curvatura major des Magens wurde ein Theil des grossen Netzes gelassen.

1. Ligamentum teres (obliterirte Nabelvene). 2. Die convexe (obere vordere) Leberfläche. 3. Lobus dexter hepatis. 4. Lobus sinister. 5. Lobus quadratus. 6. Lobus Spigelii. 7. Der scharfe (vordere untere) Leberrand. 8. Gallenblase, Vesicula fellea. 9. Ductus choledochus. 10. Vordere Magenwand. 11. Fundus ventriculi s. Saccus coecus. 12. Milz. 13. Duodenum. 14. Ein Theil des grossen Netzes. 15. Colon ascendens. 16. Colon transversum. 17. Colon descendens. 18. Mesocolon. 19. Dünndarm. 20. Pars lumbalis diaphragmatis. 21. Hiatus aorticus diaphragmatis.

ARTERIEN.

22. Durchgang der Aorta durch den Aortenschlitz des Zwerchfells.
23. A. Coeliaca, die alsbald in die folgenden drei Aeste zerfällt.
24. — Coronaria ventriculi sinistra.
25. — Lienalis, geht hinter dem Magen zur Milz.
26. — Hepatica.
27. Ramus hepaticus derselben; derselbe theilt sich alsbald in den rechten, linken und mittlern Leberast.
28. A. Coronaria ventriculi dextra.
29. Ramus gastro-duodenalis der A. Hepatica.
30. A. Gastro-epiploica dextra (Fortsetzung des Ramus gastro-duodenalis).
31. — Gastro-epiploica sinistra (aus der A. Lienalis).
32. Rami epiploici (nach abwärts mit dem grossen Netze durchschnitten).
33. A. Cystica.

Figur 2.

[A. coeliaca und ein Theil der A. mesenterica sup.]

Die Leber wie in Fig. 1. Der Magen wurde an seinem Uebergang in das Duodenum durchschnitten und nach aufwärts umgeschlagen. Das Colon transversum ist stark nach abwärts gezogen.

Die Zahlen 1—9 der Fig. 1 beziehen sich auch auf diese Figur. 10. Hintere Magenwand. 11. Fundus ventriculi. 12. Milz. 13. Duodenum. 14. Colon ascendens. 15. Colon transversum. 16. Colon descendens. 17. Mesocolon transversum. (Der Anfangstheil dieser Bauchfellfalte ist abgetragen, um die A. mesent. sup. mit den Anfängen der Dünndarmarterien zu zeigen. 18. Bauchspeicheldrüse. 19. Hiatus aorticus des Zwerchfells.

ARTERIEN.

20. (Fig. 1, 22.)
21. (Fig. 1, 23.)
22. A. Coronaria ventriculi sinistra (durchschnitten.)
23. A. Lienalis.
24. — Hepatica.
25. — Gastro-epiploica sinistra.
26. Ramus hepaticus der A. Hepatica, der sich in den rechten, linken und mittlern Leberast theilt.
27. Ramus gastro-duodenalis derselben. Dieser Ast geht hinter dem Duodenum abwärts und theilt sich in die beiden folgenden Arterien.
28. A. Pancreatico-duodenalis.
29. — Gastro-epiploica dextra (wurde mit dem Magen durchschnitten und nach oben zurückgeschlagen.)
30. — Mesenterica superior, welche an ihrer linken convexen Seite die zahlreichen Dünndarmarterien abgiebt, die unter dem Mesocolon transversum (17) ihren Lauf fortsetzen.
31. — Colica dextra.
32. — — media.
33. — — sinistra (aus der A. mesent. inf.)
34. — cystica.

Figur 3.

[Die Arterien des Dick- und Dünndarmes.]

Das Colon transversum ist nach oben zurückgeschlagen, der Dünndarm nach der linken Seite und nach abwärts gedrängt; das Bauchfell wurde in der Zeichnung nicht berücksichtigt.

1. Colon ascendens. 2. Colon medium (nach oben umgelegt). 3. Der obere Abschnitt des Colon descendens. 4. Coecum. 5. Processus vermiformis. 6. Duodenum (das Pancreas ist entfernt). 7. Dünndarm. 8. Einmündung des Dünndarmes in den Dickdarm. 9. Der den Aortenschlitz begrenzende Theil des Zwerchfelles.

ARTERIEN.

10. Aorta abdominalis.
11. A. Iliaca dextra.
12. — — sinistra.
13. — Mesenterica inf.
14. — Haemorrhoidalis superior.
15. — Colica sinistra (fliesst mit der Colica media zu einem Bogen zusammen.)
16. — Mesenterica superior. (Ihr Ende fliesst mit der A. ileo-colica zusammen.)
17. Aa. Intestinales, gegen 15 an der Zahl.
18. A. Ileo-colica.
19. — Colica dextra.
20. — Colica media, verbindet sich mit der Colica sinistra.

Figur 4.

[Dickdarmarterien.]

Der Dünndarm mit den Aa. intestinales wurde entfernt, um den Bezirk der A. mesenterica inf. zu übersehen.

1. Harnblase. 2. Crista ilium. 3. Schenkelbeinkopf. 4. Schambein. 5. Sitzbein. 6. Flexura sigmoidea coli. 7. Anfang des Mastdarms.

Die Zahlen 8—20 der Fig. 3 beziehen sich zum grössten Theil auch auf diese Figur.

TAFEL V.

Die Arterien des Rumpfes, des Halses und des Kopfes von der hintern Seite. Die erste Figur zeigt auf der linken Seite die Muskeln der ersten Schichte, auf der rechten Seite wurden die Mm. Cucullaris und Sternocleidomastoideus entfernt. Auf der linken Seite der zweiten Figur fehlen die Mm. Latissimus dorsi, Rhomboideus, Deltoideus; auf der rechten Seite wurden noch ferner abgetragen die Mm. Serratus post. sup. u. inf., Levator anguli scapulae, Obliqu. abdom. ext. u. int., Splenius.

1. Proc. mastoideus.
2. Atlas.
3. Epistropheus.

MUSKELN.

4. M. Cucullaris.
5. — Sternocleidomastoideus.
6. — Complexus.
7. — Splenius.
8. — Levator anguli scapulae.
9. — Deltoideus.
10. — Triceps.
11. — Brachialis int.
12. — Infraspinatus.
13. — Teres minor.
14. — Teres major.
15. — Latissimus dorsi.
16. — Obliquus abdom. ext.
17. — — — int.
18. — Transversalis cervicis.
19. — Cervicalis ascendens.
20. — Serratus post. sup.
21. — Rhomboideus.
22. — Supraspinatus.
23. — Biventer.
24. — Longissimus dorsi.
25. — Sacrolumbalis.
26. — Serratus post. inf.
27. — Serratus anticus maj.
28. — Scalenus medius.
29. M. Scalenus post.
30. — Transversus abdom.
31. — Semispinalis dorsi et cervicis.
32. — Obliquus capitis inf.
33. — Obliquus capitis sup.
34. — Rectus capitis post. maj.
35. — — — — min.
*. Mm. Levatores costarum.

ARTERIEN.

36. A. Carotis communis.
37. — Carotis externa.
38. — Occipitalis.
39. — Vertebralis.
40. — Cervicalis profunda.
41. — Ramus cervicalis descendens profundus aus der A. occipitalis.
42. — Cervicalis superficialis.
43. — Ramus ascendens der A. Transversa colli.
44. — Ramus descendens derselben, oder A. dorsalis scapulae.
45. — Rami supraspinati derselben.
46. — Rami superficiales der A. Circumflexa scapulae.
47. — Ramus descendens der A. Subscapularis.
48. — Ramus descendens cervicalis superfic. aus der A. occipitalis.
49. — Oberflächliche Aeste der A. circumflexa humeri post.

Taf. 5.

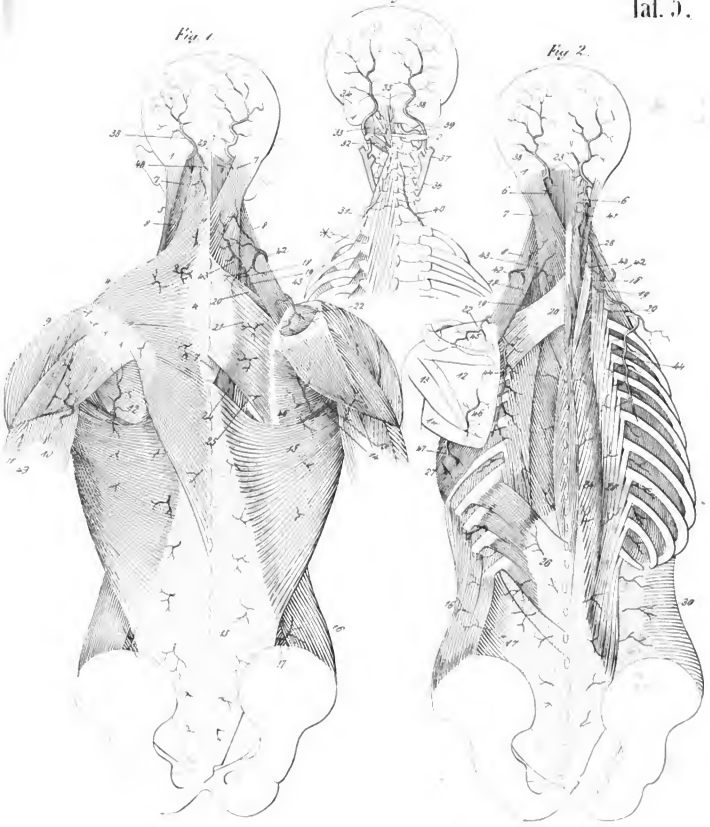

Taf. 6.

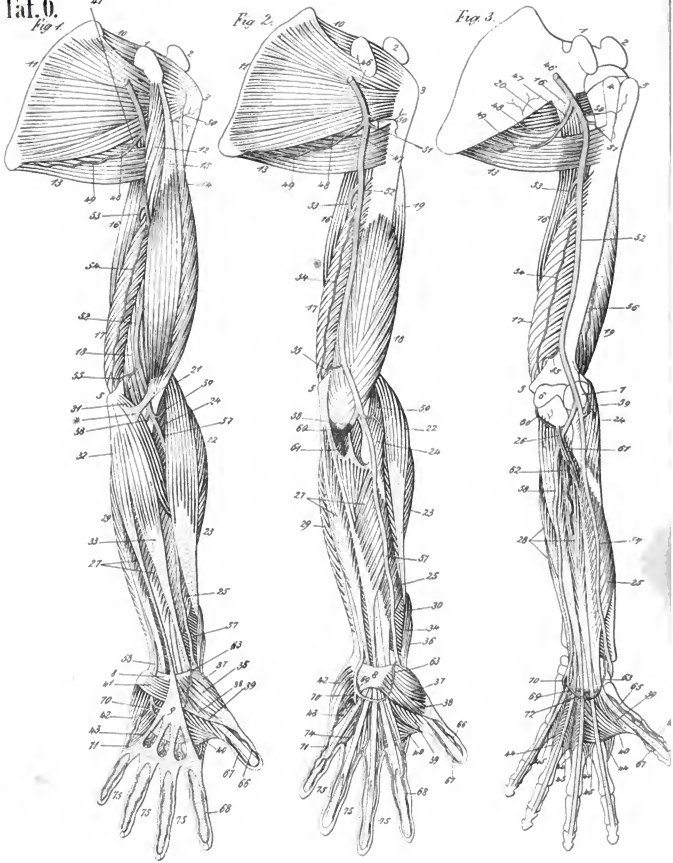

TAFEL VI.

MUSKELN UND ARTERIEN DER OBEREN EXTREMITÄT VON VORN.

1. Processus coracoideus.
2. Acromion.
3. Tuberculum majus humeri.
4. — minus.
5. Condylus internus.
6. Trochlea.
7. Eminentia capitata.
8. Ligamentum carpi volare proprium.
9. Fascia palmaris. An den Rändern der Finger findet man die von mir beschriebenen fibrösen Faserzüge (Fortsetzungen der Fascia palmaris) zum Schutze der darunter liegenden Gefässe [Henle's und Pfeufer's Zeitschrift, N. F., Band II. 1852].

MUSKELN.

10. M. Supraspinatus.
11. — Subscapularis.
12. — Coracobrachialis.
13. — Teres major.
14. Caput longum Bicipitis.
15. — breve —
16. — longum s. medium Tricipitis.
17. — internum Tricipitis.
18. Brachialis internus.
19. Caput externum Tricipitis.
20. M. Teres minor.
21. — Supinator longus.
22. Extensor carpi radialis longus.
23. — — — brevis.
24. M. Supinator brevis.
25. — Flexor pollicis longus.
26. Eine besondere, von dem Proc. coronoideus Ulnae entspringende Portion des Flexor pollicis longus.
27. M. Flexor digit. communis sublimis.
28. — — — — profundus.
29. — Flexor carpi ulnaris.
30. — Pronator quadratus.
31. — — teres.
32. — Palmaris longus.
33. — Flexor carpi radialis.
34. — Abductor pollicis longus.
35. — — — brevis
36. M. Extensor pollicis brevis.
37. M. Opponens pollicis.
38. Oberflächlicher Kopf des M. Flexor pollicis brevis.
39. Tiefer Kopf desselben.
40. M. Adductor pollicis.
41. — Palmaris brevis.
42. — Adductor dig. V.
43. — Flexor dig. V.
44. Mm. Interossei externi.
45. — — interni.
*. Aponeurosis Bicipitis.

ARTERIEN.

46. A. Axillaris.
47. — Subscapularis.
48. — Circumflexa scapulae.
49. Ramus descendens der A. Subscapularis.
50. A. Circumflexa humeri anterior.
51. — — — posterior.
52. — Brachialis.
53. — Profunda brachii.
54. — Collateralis ulnaris superior.
55. — — — inferior.
56. — — radialis.
57. — Radialis.
58. — Ulnaris.
59. — Recurrens radialis.
60. — — ulnaris.
61. — Interossea antibrachii communis.
62. — Mediana.
63. Ramus volaris superficialis der A. Radialis.
64. — — profunda derselben.
65. A. Princeps pollicis.
66. — Volaris pollicis radialis.
67. — — — ulnaris.
68. — — indicis radialis.
69. Ramus volaris superfic. der A. Ulnaris.
70. — — prof. derselben.
71. A. Volaris dig. V. ulnaris.
72. Arcus volaris sublimis. Die aus diesem Bogen entspringenden Aeste sind in Fig. 3 entfernt.
73. Arcus volaris profundus.
74. Aa. Digitales volares communes.
75. — — — radiales und ulnares.

TAFEL VII.

Die Figuren 2, 3, 4, 5, 6 zeigen Abweichungen der Arterien der obern Extremitäten.

Figur 1.

Arterien des Vorderarmes und der Hand nach Entfernung fast sämmtlicher Muskeln. An der Hand ist das Lig. carpi vol. proprium mit dem oberflächlichen Hohlhandbogen abgetragen.

1. Oberarmknochen.
2. Condylus internus.
3. Collum capituli radii.
4. Trochlea.
5. Eminentia capitata.
6. Processus coronoideus ulnae.
7. Capitulum radii.
8. Tuberositas radii.
9. Radius.
10. Ulna.
11. Ligamentum interosseum antibrachii.
12. Capitulum ulnae.
13. Processus styloideus ulnae.
14. — — radii.
15. Erbsenbein.

MUSKELN.

16. Supinator brevis.
17. Pronator quadratus.
18. Mm. Interossei.

ARTERIEN.

19. A. Brachialis.
20. — Radialis.
21. — Ulnaris (unterhalb des Erbsenbeins ist sie durchschnitten).
22. — Recurrens radialis.
23. — Recurrens ulnaris.
24. — Interossea communis antibrachii.
25. — — externa.
26. — — interna.
27. Ramus volaris superficialis der A. Radialis (man sieht nur das Anfangsstück, da der übrige Theil mit dem Arcus volaris sublimis entfernt wurde).
28. Rete carpi volare.
29. Ramus dorsalis der A. Ulnaris.
30. — volaris prof. der A. Ulnaris.
31. A. Volaris dig. V. ulnaris.
32. Arcus volaris profundus.
33. Ramus volaris prof. der A. Radialis.
34. A. Princeps pollicis.
35. — Volaris pollicis radialis.
36. — — — ulnaris.
37. — — indicis ulnaris.
38. Aa. Interosseae metacarpi volares, welche sich in die Enden der, hier durchschnittenen, Aa. volares communes digitorum einsenken.
39. Die durchschnittenen Aa. volares digit. communes.
40. Aa. digitales volares radiales und ulnares.

Figur 2.

Zeigt eine merkwürdige Abweichung der A. Radialis; das betreffende Präparat zeichnete ich in noch frischem Zustande, und es wurde dasselbe, wenn ich nicht irre, der anatomischen Sammlung zu Heidelberg einverleibt.

Die A. Brachialis theilt sich etwas früher als gewöhnlich, schon oberhalb des aponeurotischen Fortsatzes des M. Biceps [1]. Die A. Radialis liegt über diesem Fortsatz und bildet daselbst eine kreisförmige, mit der A. Brachialis durch ein Vas aberrans [2] zusammenhängende Schlinge [3].

Figur 3.

[Hoher Ursprung der A. Radialis.]

Die A. Radialis [1] entspringt bereits in der Achselhöhle aus der A. Axillaris und geht oberflächlich über den aponeurotischen Fortsatz des Biceps hinweg.

Figur 4.

[Hoher Ursprung der A. Ulnaris.]

Die A. Ulnaris [1] entspringt in der Mitte des Oberarmes von der A. Brachialis und geht oberflächlich über den aponeurotischen Fortsatz des M. Biceps und über die von dem Condylus internus humeri entspringenden Muskeln hinweg. Die A. Brachialis theilte sich in die A. Radialis [2] und Interossea [3].

Figur 5.

[Aus der anatomischen Sammlung zu Tübingen.]

Der oberflächliche Hohlhandbogen wird nur von der A. Ulnaris [1] gebildet.

Figur 6.

[Aus der anatomischen Sammlung zu Tübingen.]

Der oberflächliche Hohlhandbogen fehlt; die Fingerarterien stammen direct zum Theil aus der A. Ulnaris [1], zum Theil aus dem ungewöhnlich starken Ramus volaris superficialis der A. Radialis, welcher in diesem Falle auch noch die A. Princeps pollicis [3], sowie die A. Volaris indicis radialis abgiebt.

Fig. 1.

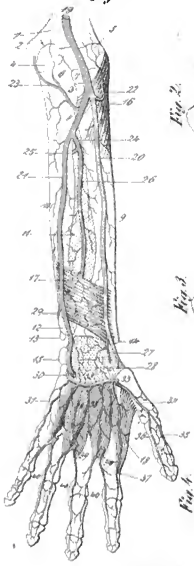

Fig. 2.

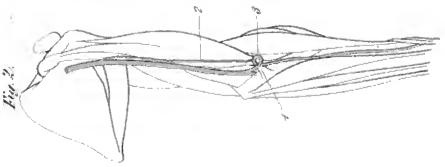

Fig. 3.

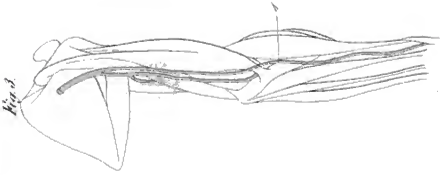

Fig. 4.

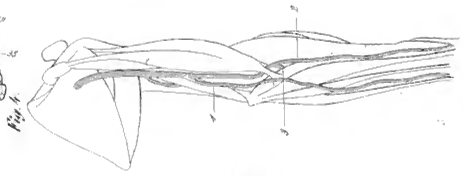

Fig. 5.

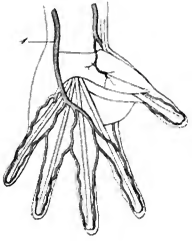

Fig. 6.

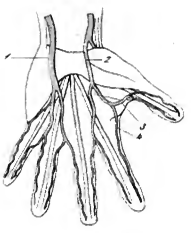

Taf. 8.

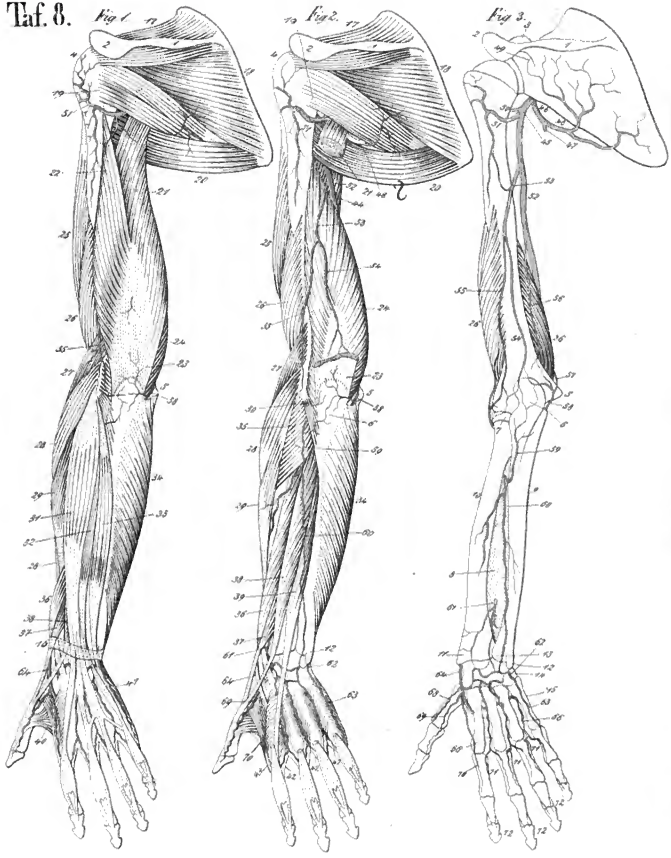

TAFEL VIII.

MUSKELN UND ARTERIEN DER OBEREN EXTREMITÄT VON HINTEN.

1. Spina scapulae.
2. Acromion.
3. Proc. coracoideus.
4. Tuberculum maj. humeri.
5. Condylus int.
6. Olecranon.
7. Capitulum radii.
8. Membrana interossea antibrachii.
9. Ulna.
10. Radius.
11. Proc. styloid. radii.
12. Proc. styloid. ulnae.
13. Capitulum ulnae.
14. Carpus.
15. Metacarpus.
16. Lig. carp. dorsale.

MUSKELN.

17. M. Supraspinatus.
18. — Infraspinatus.
19. — Teres minor.
20. — Teres major. [In der zweiten Figur ist er nach abwärts gezogen.]
21. — Caput longum s. med. Tricipitis. [In der zweiten Figur ist nur sein oberes Ende erhalten.]
22. — Caput ext. Tricipitis.
23. — Gemeinschaftliche Sehne der drei Köpfe des M. Triceps.
24. — Caput int. Tricipitis [in Fig. 2 sind der lange und äussere Kopf zum grössten Theil entfernt, so dass man den ganzen innern Kopf vollständig überblickt].
25. — Biceps.
26. — Brachialis internus.
27. — Supinator longus.
28. — Extensor carpi radialis longus.
29. — — — — brevis.
30. — Anconaeus quartus.
31. — Extensor digit. communis.
32. — Extensor dig. minimi proprius.
33. — Extensor carpi ulnaris.
34. — Flexor carpi ulnaris.
35. M. Supinator brevis.
36. — Abductor pollicis long.
37. — Extensor pollicis brevis.
38. — Extensor pollicis longus.
39. — Extensor indicis proprius.
40. — Adductor pollicis.
41. — Abductor dig. V.
42. Mm. Interossei interni.
43. — — externi.
44. M. Coracobrachialis.

ARTERIEN.

45. A. Axillaris.
46. — Subscapularis.
47. Ramus descendens [abgeschnitten].
48. A. Circumflexa scapulae.
49. Anastomose zwischen A. Circumflexa scapulae und Transversa scapulae.
50. A. Circumflexa humeri ant.
51. — — — post.
52. — Brachialis.
53. — Profunda brachii.
54. — Collateralis media.
55. — — radialis.
56. — — ulnaris sup.
57. — — — inf.
58. — Recurrens ulnaris.
59. — — interossea.
60. — Interossea ext. s. Perforans sup.
61. — Perforans inf. [ist das Ende der A. Interossea int.].
62. — Carpea dorsalis s. Ramus dorsalis carpi der A. ulnaris.
63. — Dorsalis ulnaris Digiti V.
64. — Radialis.
65. — Carpea dorsalis aus der A. Radialis.
66. Aa. Interosseae metacarpi dorsales.
67. A. Princeps pollicis.
68. — Dorsalis radialis pollicis.
69. — — ulnaris pollicis.
70. — — radialis indicis.
71. Aa. Digitales dorsales [radiales u. ulnares].
72. Rückenzweige der Aa. Digitales volares.

TAFEL IX.

MUSKELN UND ARTERIEN DER UNTEREN EXTREMITÄT VON VORN.

Jede Figur wurde nach einer Photographie gezeichnet.

1. Crista ossis ilium.
2. Spina ilium ant. sup.
3. Os sacrum.
4. Os coccygis.
5. Symphysis pubis.
6. Trochanter major.
7. Patella.
8. Capitulum fibulae.
9. Tibia.
10. Malleolus internus.
11. Malleolus externus.
12. Talus.
13. Os naviculare.
14. Os cuneiforme I.
15. Os metatarsi I.
16. Os metatarsi V.
*. Ferse.
17. Os cuboideum.
18. Calcaneus.
19. Fibula.
20. Condylus externus.
21. Condylus internus.
22. Collum oss. femoris.
23. Caput oss. femoris.
24. Spina ilium ant. infer.
25. Ramus horizontalis oss. pubis.
26. Funiculus spermaticus.
27. Serotum.
28. Penis.
29. 29. Lig. cruciatum tarsi.

MUSKELN.

30. M. obliquus abdominis externus.
31. Sehne des Obliq. abd. ext.
32. M. gluteus medius.
33. — tensor fasciae latae.
34. — sartorius.
35. — rectus femoris.
36. — vastus externus.
37. — biceps femoris.
38. Caput ext. des M. gastrocnemius.
39. M. peroneus longus.
40. — extensor digitorum long.
41. — tibialis anticus.
42. — extensor hallucis.
43. — peroneus tertius.
44. — extensor digit. brevis.
45. — abductor hallucis.
46. M. flexor digit. longus.
47. — soleus.
48. Caput int. des M. gastrocnemius.
49. M. vastus internus.
50. — gracilis.
51. — adductor longus.
52. — pectineus.
53. — iliacus internus und weiter einwärts M. psoas major.
54. — psoas major.
55. — iliacus internus.
56. Durchschnittene Sehne des M. rectus femoris.
57. M. peroneus brevis.
58. — adductor magnus.
59. — adductor brevis.
60. — obturator externus.

ARTERIEN.

61. A. epigastrica externa.
62. — circumflexa externa.
63. — cruralis.
64. — profunda femoris.
65. — Ramus descendens der A. circumflexa ext.
66. — articularis genu suprema.
67. — „ „ superior interna.
68. — „ „ inferior int.
69. — „ „ superior externa.
70. — „ „ inferior ext.
71. — dorsalis pedis.
72. — iliaca communis.
73. — „ externa.
74. — hypogastrica.
75. — circumflexa ilium interna.
76. — epigastrica inferior.
77. — circumflexa femoris ext.
78. — „ „ int.
79. — tibialis antica.
80. — peronea anterior.
81. — malleolaris ant. ext.
82. — „ „ int
83. — tarsea externa.
84. — metatarsea.
85. — interossea dorsalis ped. I.
86. — dorsalis hallucis interna.
87. — recurrens tibialis.
88. — perforans femoris I.
89. — „ „ II.

Tab. 9.

Fig. 1.

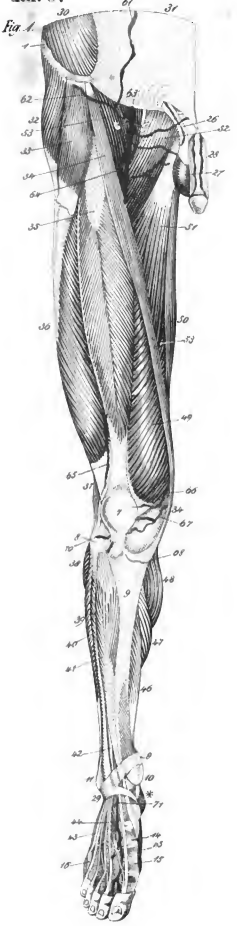

Fig. 2.

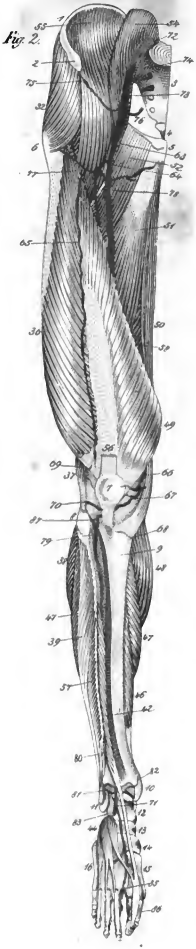

Fig. 3.

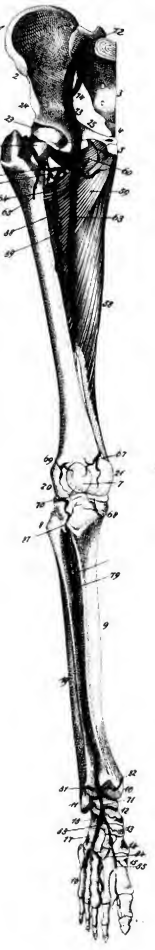

Taf. 10.

Fig. 1.

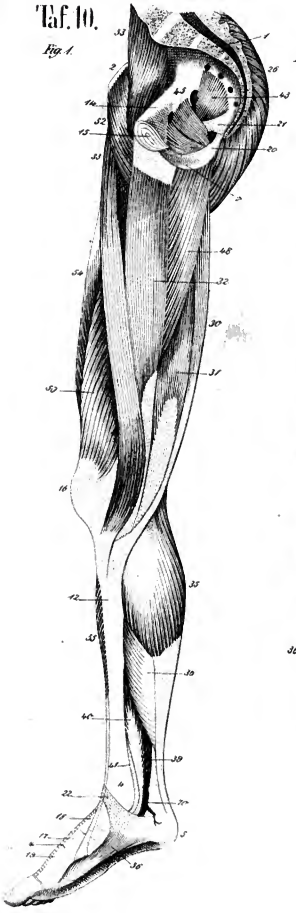

Fig. 2.

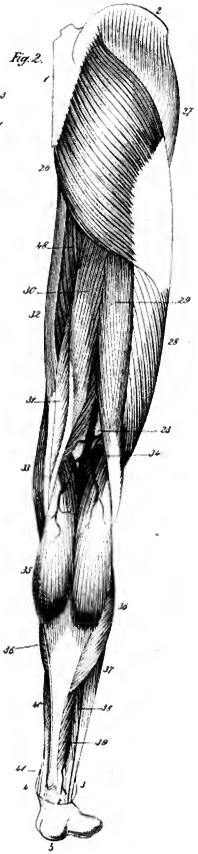

Fig. 3.

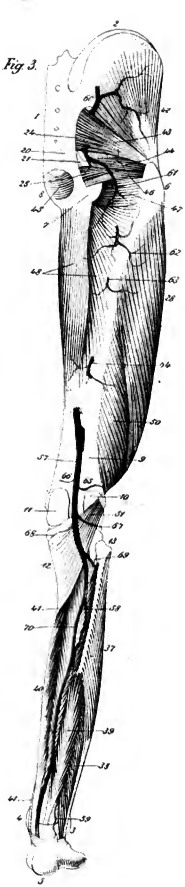

TAFEL X.

MUSKELN UND ARTERIEN DER UNTEREN EXTREMITÄT VON DER INNEREN UND HINTEREN SEITE.

Die Figuren 1 und 2 sind nach Photographien gezeichnet.

1. Os sacrum.
2. Crista ossis ilium.
3. Malleolus externus.
4. „ internus.
5. Ferse.
6. Trochanter major.
7. Tuber ischii.
8. Ramus descendens ossis pubis.
9. Planum popliteum femoris.
10. Condylus externus „
11. „ internus „
12. Tibia.
13. Capitulum fibulae.
14. Ramus horizontalis oss. pubis.
15. Symphysis pubis.
16. Patella.
17. Os cuneiforme I.
18. — naviculare.
19. — metatarsi I.
20. Lig. sacrotuberosum.
21. „ sacrospinosum.
22. „ cruciatum tarsi.
23. Fossa poplitea.
24. Incisura ischiadica major.
25. „ „ minor.

MUSKELN.

26. M. gluteus maximus.
27. — „ medius.
28. — vastus externus.
29. — biceps femoris.
30. — semitendinosus.
31. — semimembranosus.
32. — gracilis.
33. — sartorius.
34. — plantaris.
35. — gastrocnemius.
36. M. soleus.
37. — peroneus longus.
38. — „ brevis.
39. — flexor hallucis longus.
40. — „ digitorum longus.
41. — tibialis posticus.
42. — gluteus minimus.
43. — pyriformis.
44. — gemellus superior.
45. — obturator internus.
46. — gemellus inferior.
47. — quadratus femoris.
48. — adductor magnus.
50. — vastus internus.
51. — popliteus.
52. — iliacus internus.
53. — psoas major.
54. — rectus femoris.
55. — tibialis anticus.
56. — abductor hallucis.
*. — extensor hallucis longus.

ARTERIEN.

57. A. poplitea.
58. — peronea.
59. — peronea posterior.
60. — glutea superior.
61. — „ inferior
62. — perforans I.
63. — „ II.
64. — „ III.
65. — articularis genu sup. ext.
66. — „ „ „ int.
67. — „ „ inf. ext.
68. — „ „ „ int.
69. — tibialis antica.
70. — „ postica.

TAFEL XI.

MUSKELN UND GEFÄSSE DER BECKENHÖHLE DES DAMMES UND DER AFTERGEGEND.

Die Knochen sind nach Photographien gezeichnet.

Fig. 1.

Sagittaler Beckendurchschnitt.

1. Vierter Lendenwirbel.
2. Lig. spinososacrum.
3. Lig. tuberososacrum.
4. Spina ischii.
5. M. transversus abdominis, bedeckt von der Fascia transversa.
6. — rectus abdominis.
7. — iliacus internus.
8. — psoas major.
9. — pyriformis.
10. — coccygeus.
11. — obturator internus.

*. Innerer Leistenring.

12. A. aorta abdominalis.
13. — iliaca communis dextra.
14. — „ „ sinistra.
15. — „ externa.
16. — circumflexa ilium interna.
17. — epigastrica inferior.
18. — hypogastrica.
19. — ileolumbalis.
20. 21. Aa. sacrales laterales.
22. A. glutea superior.
23. — umbilicalis.
24. — obturatoria.
25. — pudenda communis.
26. — glutea inferior.
27. — spermatica interna.
28. Vena iliaca externa.
29. Eine den inneren Theil des Schenkelringes ausfüllende Lymphdrüse.
40. Ureter.
41. Vas deferens.
42. Harnblase.
43. Mastdarm, mit seinem oberen Ende nach unten umgelegt.

Fig. 2.

Damm und Aftergegend des Mannes.

1. Darmbein.
2. Spina ilium ant. sup.
3. „ „ „ inf.
4. Acetabulum.
5. Sitzhöcker.
6. Foramen obturatorium.
7. Unteres Kreuzbeinende.
8. Steissbein.
9. Horizontaler Schambeinast.
10. Lig. tuberososacrum.
11. M. gluteus.
12. — biceps femoris.
13. — semitendinosus.
14. — adductor magnus.
15. — gracilis.
16. — levator ani; hinter demselben M. coccygeus.
17. — sphincter ani externus.
18. — transversus perinei.
19. — ischiocavernosus.
20. — bulbocavernosus.
21. Arteria pudenda communis.
22. Serotum.
23. Harnröhre.
24. Corpora cavernosa penis.

Fig. 3.

Damm und Aftergegend des Weibes.

1. M. levator ani.
2. — transversus perinei.
3. — ischiocavernosus.
4. — constrictor cunni.
5. — sphincter ani externus.
6. Kleine Schamlippen.
7. Clitoris.
8. Harnröhrenmündung.
9. Grosse Schamlippen.

Taf. II.

Fig. 2.

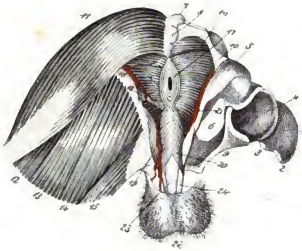

Fig. 3.

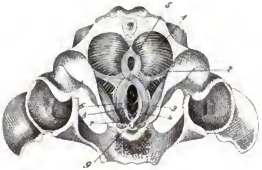

Fig. 1.

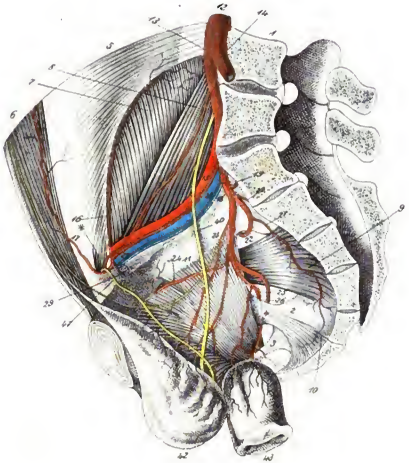

Taf. 12.

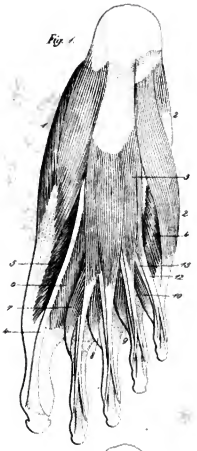

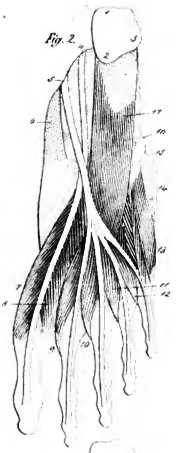

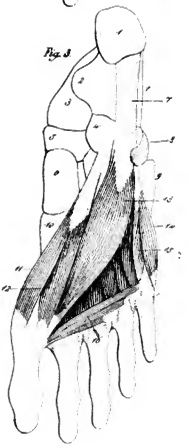

TAFEL XII.

MUSKELN UND ARTERIEN DER FUSSSOHLE.

Fig. 1.

1. M. abductor hallucis.
2. 2. M. abductor digiti V.
3. M. flexor digitorum brevis; unter den inneren Rändern seiner Sehnen sehen die Sehnen des langen Zehenstreckers hervor.
4. Sehne des M. flexor hallucis longus.
5. 6. M. flexor hallucis brevis.
7. 8. 9. 10. Mm. lumbricales.
11. M. flexor digiti V.
12. 13. Siehe oben 3.

Fig. 2.

1. Hinteres Fersenbeinende.
2. 3. Innerer und äusserer Höcker am hinteren Ende der unteren Fersenbeinfläche.
4. Sehne des M. flexor hallucis longus.
5. Sehne des M. flexor digitorum longus.
6. Sehne des M. tibialis posticus.
7. 8. M. flexor hallucis brevis.
9. 10. 11. 12. Mm. lumbricales.
13. M. flexor brevis digiti V.
14. Os metatarsi V.
15. Tuberositas ossis metatarsi V.
16. Sehne des M. peroneus longus.
17. M. quadratus plantae.

Fig. 3.

1. 1. 2. Fersenbein.
3. Sprungbein.
4. Würfelbein.
5. Kahnbein.
6. Os cuneiforme I.
7. Lig. calcaneo-cuboideum.
8. Sehne des M. peroneus longus.
9. Os metatarsi V.
10. „ „ I.
11. 12. M. flexor hallucis brevis.
13. M. adductor hallucis.
(Langer Kopf.)
14. — flexor brevis digiti V.
15. — interossens der kleinen Zehe; einwärts von demselben folgen die übrigen Zwischenknochenmuskeln.
16. adductor hallucis.
(Kurzer Kopf.)

Fig. 4.

1. Sehne des M. tibialis posticus.
2. „ „ „ peroneus longus.
3. „ „ „ „ brevis.
4. Arteria tibialis postica.
5. „ plantaris interna.
6. „ „ externa.
7. „ „ digiti V. externa.
8. 9. 10. 11. Aa. digitales communes plantares.
12. Ramus plantaris profundus der A. tibialis antica.
13. A. plantaris hallucis interna.

TAFEL XIII.

Fig. 1. 2. 3., Muskeln und Arterien des Kopfes. Fig. 4. 5., das Herz.

Fig. 1. 2. 3.

1. Jochbein.
2. Jochbogen.
3. Unterkieferast.
4. Processus mastoideus.
5. Porus acusticus externus.
6. Zungenbein.
7. Processus styloideus.
8. Oberkiefer.
9. Processus nasalis des Oberkiefers.
10. Nasenbein.
11. Stirnbein.
12. Scheitelbein.
13. Hinterhauptsbein.
14. Schläfenbein.
15. Grosser Keilbeinflügel.
*. Kehlkopf.

MUSKELN.

16. M. trapezius.
17. — splenius.
18. — levator anguli scapulae.
19. — scalenus medius.
20. — sternocleidomastoideus.
21. — sternohyoideus.
22. — sternothyreoideus.
23. — digastricus maxill. inf.
24. — stylohyoideus.
25. — mylohyoideus.
26. — levator menti.
27. — quadratus menti.
28. — triangularis.
29. — orbicularis oris.
30. — masseter.
31. — zygomaticus major.
32. — „ minor.
33. — levator anguli oris.
34. — „ labii superioris.
35. — „ „ „ alaeque nasi.
36. — compressor nasi.
37. — procerus.
38. — orbicularis palpebrarum.
39. — frontalis.
40. — attollens auriculae.
41. — retrahens „
42. — temporalis.
43. — corrugator supercilii.
44. — buccinator.
45. — thyreohyoideus
46. — constrictor pharyngis inf.; weiter oben, von dem Zungenbein abgehend, sieht man den M. constrictor medius.
47. — hyoglossus.
48. — styloglossus.
49. — rectus capitis anticus major.
50. — pterygoideus internus.
51. — „ externus.

ARTERIEN.

52. A. carotis communis.
53. — „ externa.
54. — maxillaris externa.
55. — transversa faciei.
56. — temporalis.
57. — auricularis posterior.
58. A. dorsalis nasi.
59. — frontalis.
60. — occipitalis.
61. — maxillaris interna.
62. — alveolaris inferior, abgeschnitten; gegenüber sieht man den Anfang der A. meningea media.
63. — temporalis profunda posterior.
64. — „ „ anterior.
65. — buccinatoria.
66. — alveolaris superior.
67. — carotis interna.
68. — thyreoidea superior.
69. — lingualis.
70. — coronaria labii inferioris.
71. — mentalis.
72. — coronaria labii superioris.
73. — angularis.
74. Rami pinnales.
75. — dorsales nasi.
76. A. infraorbitalis.
77. — ophthalmica.
78. — supraorbitalis.

Fig. 4.

Herz von vorn.

1. Rechte Herzkammer.
2. Rechter Vorhof.
3. Rechtes Herzohr.
4. Linke Herzkammer.
5. Linkes Herzohr.
6. Herzspitze.
7. Vena cava superior.
8. Bogen der Aorta.
9. Arteria innominata.
10. — carotis sinistra.
11. — subclavia sinistra.
12. — pulmonalis.
13. Linker Ast der Lungenarterie.
14. Rechter „ „ „
15. Ramus descendens der A. coronaria cordis sinistra in Begleitung der Vena magna cordis.
16. Art. coronaria cordis dextra mit der gleichnamigen Vene.

Fig. 5.

Herz von hinten.

1. Linke Herzkammer.
2. Rechte „
3. Linker Vorhof.
4. Rechter „
5. Linkes Herzohr.
6. Mündung der Vena cava inferior.
7. Mündungen der linken Lungenvenen.
8. „ „ rechten „
9. Vena cava superior.
10. Aorta.
11. A. innominata.
12. — carotis sinistra.
13. — subclavia sinistra.
14. Rechter Ast der Lungenarterie.
15. Linker „ „ „
16. Ramus circumflexus der linken Kranzarterie nebst der Vena magna cordis.
17. Ramus posterior der rechten Kranzarterie mit der Vena cordis media.

Taf. 13.

Fig. 1.

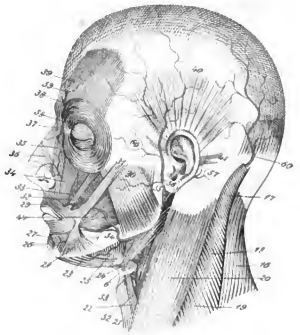

Fig. 2.

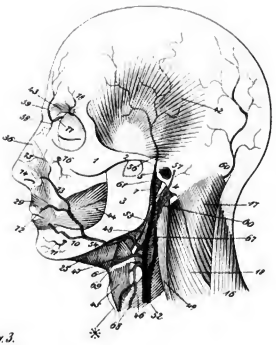

Fig. 3.

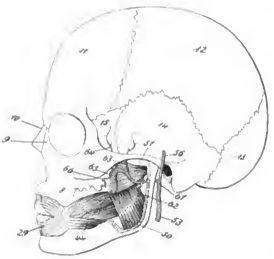

Fig. 4.

Fig. 5.

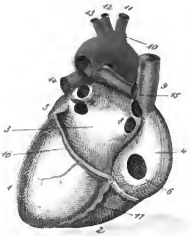

Taf. 14.

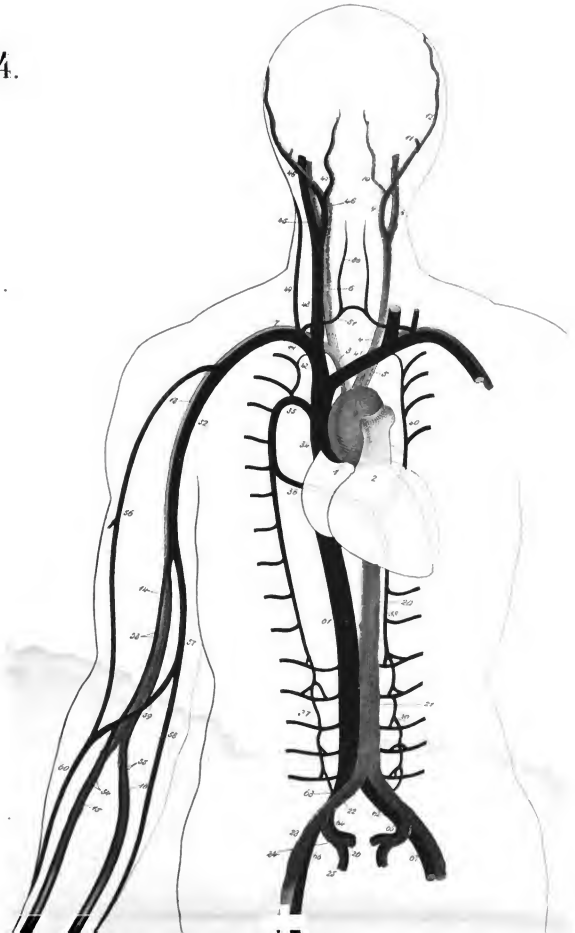

Taf. 15.

TAFEL XIV UND XV.

ÜBERSICHTLICHE, SCHEMATISIRTE DARSTELLUNG DER ARTERIEN UND VENEN DES KÖRPERS.

ARTERIEN.

1. A. aorta.
2. — pulmonalis.
3. — innominata.
4. — carotis sinistra.
5. — subclavia sinistra.
6. — carotis dextra.
7. — subclavia dextra.
8. — carotis interna.
9. — „ externa.
10. — maxillaris externa.
11. — „ interna.
12. — temporalis.
13. — axillaris.
14. — brachialis.
15. — radialis.
16. — ulnaris.
17. 18. 19. Arterien und Venen der Hand.
20. A. aorta thoracica.
21. — — abdominalis.
22. — iliaca communis.
23. — „ externa.
24. — hypogastrica.
25. — glutea inferior.
26. — glutea superior.
27. — cruralis.
28. — poplitea.
29. — tibialis antica.
30. — „ postica.
31. 32. 33. Arterien und Venen des Fusses.

VENEN.

34. V. cava superior.
35. — azygos.
36. V. hemiazygos.
37. — lumbalis ascendens dextra.
38. — hemiazygos inferior.
39. — lumbalis ascendens sinistra.
40. — hemiazygos superior.
41. — anonyma sinistra.
42. — „ dextra.
43. — jugularis interna.
44. — subclavia.
45. Oberer Abschnitt der V. jugularis interna.
46. V. facialis communis.
47. — „ anterior.
48. — „ posterior.
49. — jugularis externa posterior.
50. 51. V. jugularis externa anterior.
52. V. axillaris.
53. Vv. brachiales.
54. — radiales.
55. — ulnares.
56. V. cephalica.
57. 58. V. basilica.
59. V. mediana.
60. — cephalica.
61. — cava inferior.
62. — iliaca communis sinistra.
63. — „ dextra.
64. — hypogastrica dextra.
65. — „ sinistra.
66. — iliaca externa dextra.
67. — „ „ sinistra.
68. — cruralis.
69. — poplitea.
70. Vv. tibiales anteriores.
71. — „ posteriores.

TAFEL XVI.

ÜBERSICHTLICHE, SCHEMATISIRTE DARSTELLUNG DER ARTERIEN UND VENEN DER LEBER UND DER LUNGEN.

1. Rechte Herzkammer.
2. Linke Herzkammer.
3. Rechter Vorhof.
4. Rechtes Herzohr.
5. Linkes Herzohr.
6. V. cava superior.
7. Aorta.
8. Lungenarterie.
9. Linker Ast der Lungenarterie.
10. Rechter Ast der Lungenarterie.
11. Rechte Lunge.
12. Linke Lunge.
13. Linke Lungenvenen.
14. Rechte Lungenvenen.
15. V. cava inferior.
16. Aorta.
17. 17. Lebervenen.
18. Pfortader.
19. A. hepatica.
20. — coeliaca.
21. — coronaria ventriculi dextra.
22. — lienalis.
23. V. lienalis.
24. — mesenterica inferior.
25. Der zu dem Darmkanal gelangende Theil des Bauchfelles.
26. Leber.
27. V. mesenterica superior.
28. Stelle, an welcher die hier abgeschnittene V. gastrica superior in dem Anfang der Pfortader einmündet.
29. A. mesenterica superior.
30. Colon ascendens; der übrige Theil des Dickdarms ist entfernt.
31. Dünndarm.

Taf. 16.

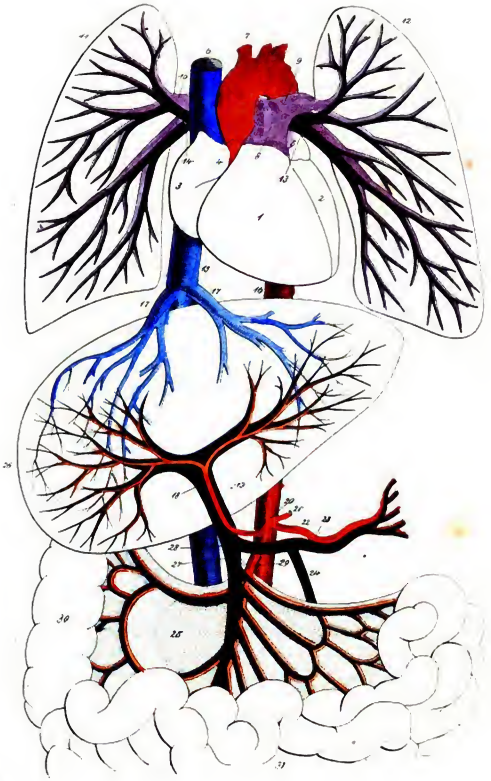



Cyclus

[illegible]

[illegible]

[illegible] Dr. C. H., [illegible] Zweite Aufl. [illegible] 1 Rth. 10 Sgr.

[illegible] Dr. Carl, *Lehrbuch der Physik.* Zwei Bände. Mit [illegible] Holzschnitten. 1 Rth. 23½ Sgr.

[illegible] Besprechung wie folgt: „Nach [illegible] können wir nur den dringenden [illegible] Lehrmittel [illegible] kennen möge. Der [illegible] Zeitschriften [illegible] Vorlesungen [illegible] Aufgaben [illegible] Verfassung [illegible] Anatomie. I. [illegible] Sgr.

[illegible] Anatomie. [illegible] Sgr.

[illegible] Dr. [illegible], *Lehrbuch der speciellen Chirurgie.* I. Band, *Die chirurgischen Krankheiten der Bewegungsapparate.* [illegible] 2 Bde.

[illegible] Werk [illegible] Anerkennung verschaffen wie [illegible]

[illegible] Preise einzeln abgegeben. Den Abnehmern eines [illegible] **20** Bände **1**, auf **11** Bände **2**, auf **8** Bände **1** gratis gegeben, so dass jeder [illegible] Bedingungen des seiner Wünschen Entsprechenden [illegible] ***Prospecte*** [illegible] jede Buchhandlung gratis.

[illegible]

[illegible] Dr. C. H., *Der Augenspiegel*, seine Anwendung und Modificationen nebst [illegible] Augenkrankheiten. Nach dem Holländischen [illegible] Mit 14 schwarzen und 11 Abbildungen in Farbdruck. Zweite Aufl. 25 Sgr.

[illegible] J., *Die Behandlung der Irren ohne mechanischen Zwang.* Deutsch mitgetheilt [illegible] M. Brosius [illegible] Rthlr.

M. Schauenburg & C. in Lahr.

Druck von [illegible]